

Tratamento conservador de ameloblastoma unicístico em criança: relato de caso

/

Conservative approach of unicystic ameloblastoma in a child: case report

DOI:10.34119/bjhrv5n3-055

Recebimento dos originais: 14/02/2022

Aceitação para publicação: 28/03/2022

Thamires do Prado Cintra

Acadêmica em odontologia pela Universidade ICESP

Instituição: Centro universitário ICESP, Qs 5

Endereço: Rua 300, Arniqueiras, Brasília-DF

E-mail: thamires.cintra@gmail.com

Letícia Rodrigues Silva

Cirurgião-dentista

Instituição: Universidade Paulista

Endereço: Rodovia BR153, Chácaras alto da Glória, Goiânia, Goiás

E-mail: leticiasilva@gmail.com

Alberto Ferreira da Silva Júnior

Mestre em Cirurgia e Traumatologia Bucomaxilofacial pela Universidade de Brasília

Instituição: Campus Flamboyant e Cirurgião Bucomaxilofacial do Hospital de Urgências de Goiás

Endereço: Rodovia BR153, Chácaras Alto da Glória, Goiânia, Goiás

E-mail: alberto.silva@docente.unip.br

Cláudio Maranhão Pereira

Doutor em Estomatopatologia pela Universidade Estadual de Campinas

Instituição: Centro universitário ICESP/DF. r 536, R. 300 Qs 5

Endereço: Rua 300, 482, Brasília – DF

E-mail: claudio.pereira@icesp.edu.br

RESUMO

O ameloblastoma é um tumor benigno de origem odontogênica podendo se tornar maligno raras vezes. É bastante invasivo e de crescimento lento. Causa abaulamento das corticais ósseas e pode também se infiltrar nos tecidos moles. Possui taxas bastante elevadas de recidivas necessitando de técnicas cirúrgicas específicas em seu tratamento. Para selecionar a melhor forma conduta terapêutica temos que analisar o tamanho e tipo da lesão, sua localização e tipo histológico. Dentre os diversos tratamentos destacam-se a marsupialização, curetagem, enucleação associada a crioterapia, ressecção mandibular com margem de segurança, e muitas vezes se faz necessária a hemimandibulectomia. Os tratamentos mais conservadores são indicados para casos de ameloblastomas unicísticos ou quando o paciente é jovem. No presente trabalho, relatamos o caso de um ameloblastoma unicístico em corpo de mandíbula em uma criança de 12 anos de idade, em que foi realizada marsupialização, para descompressão da lesão, acompanhamento e por fim, enucleação da lesão associada a crioterapia.

Palavras-chave: ameloblastoma, tumor odontogênico, benigno, marsupialização, enucleação.

ABSTRACT

Ameloblastoma is a tumor benign of odontogenic origin and can become malignant rarely. It is quite invasive and slow growing. It causes bulging of the cortical bone and may also infiltrate the soft tissues. It has quite high rates of relapses requiring specific surgical techniques in its treatment. To select the best therapeutic conduct form we have to analyze the size and type of the lesion, its location and histological type. Among the various treatments we have marsupialization, curettage, cryonucleation, mandibular resection with margin of safety, and hemimandibulectomy is often necessary. The most conservative treatments are indicated for cases of unicystic ameloblastomas or when the patient is a child. In the present work, we report the case of an unicystic ameloblastoma in a mandible body in a 12-year-old child, in which marsupialization was performed, for decompression of the lesion, follow-up and, finally, enucleation of the lesion associated with cryotherapy.

Keywords: ameloblastoma, odontogenic tumor, benign, marsupialization, enucleation.

1 INTRODUÇÃO

O Ameloblastoma é uma neoplasia benigna que tem sua origem dos restos epiteliais da formação dos dentes. É assintomático, tanto que na maioria dos casos é descoberto após exames radiográficos de rotina. Geralmente, representa cerca de 11% dos tumores de origem odontogênica^{1,2}.

Esta neoplasia não tem predileção por gênero e acomete principalmente a faixa etária dos 30 aos 70 anos de idade. Sendo mais diagnosticado na região de corpo e ramo de mandíbula do que em maxila^{1,2}.

As principais características do ameloblastoma são o crescimento lento e contínuo, sendo localmente agressivo, causando abaulamento das corticais ósseas e raramente se torna maligno. Na maioria dos casos apresenta sintomas apenas quando já está muito grande, como por exemplo, inchaço do rosto ou dificuldade para movimentar a boca^{5,20}.

Existem na literatura três subtipos dessa patologia, com aspectos clínicos e radiográficos diferentes, classificadas em: ameloblastoma sólido convencional (ou multicístico), unicístico e periférico (ou extraósseo)^{2,3}.

O ameloblastoma se manifesta radiograficamente com margens irregulares em aparência de “bolhas de sabão”, quando as loculações são grandes e, “favos de mel”, quando as loculações são pequenas. Pode se mostrar também como lesões uniloculadas, frequentemente relacionados à raiz dentária^{1,4}.

Vários tipos de tratamento já foram realizados em pacientes detectados com a neoplasia, dentre eles encontram-se, desde a abordagem cirúrgica conservadora à ressecção radical dos maxilares, dependendo da idade, localização, tipo radiográfico e tipo histológico

do tumor, bem como seu prognóstico. Os métodos e técnicas mais utilizadas para o tratamento são: enucleação, curetagem, criocirurgia e marsupialização^{5,6}. Já nas abordagens cirúrgicas radicais estão as técnicas de ressecção marginal, ressecção segmentar e hemisseção, estas causam grande mutilação ao indivíduo necessitando muitas vezes de cirurgias de enxerto tanto funcionais quanto estéticas^{7,8,9}.

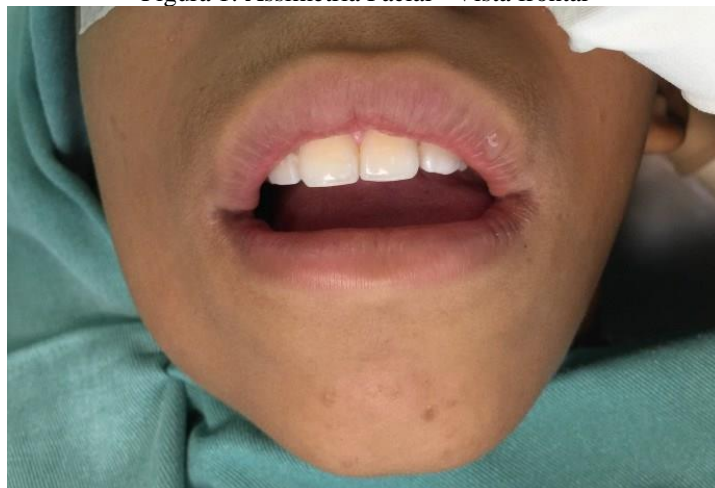O objetivo do presente trabalho é relatar o caso clínico de remoção de um ameloblastoma na região de corpo de mandíbula, lado direito, precedido por marsupialização para regressão do mesmo, em uma criança do sexo feminino, de 12 anos de idade, bem como sua reabilitação.

2 RELATO DE CASO

A paciente K. T. M. P., sexo feminino, feoderma, 12 anos de idade, foi encaminhada para Clínica de Estomatologia, se queixando de “lesão no dente”. Durante anamnese a responsável pela paciente relatou que a alteração surgira há cerca de 4 meses. A mesma é assintomática, mas vem aumentando de volume progressivamente. Também durante anamnese foi relatado que a paciente possuía apenas um rim, pois o outro foi removido por atrofia e infecções recorrentes e que faz uso de oxibutinina, entretanto estas informações não foram relevantes a queixa principal do paciente.

Em exame físico observou-se ligeira assimetria facial, com aumento de volume da face em região de ângulo de mandíbula direita (figura 1).

Figura 1: Assimetria Facial - Vista frontal



Também foi possível constatar apagamento de fundo de sulco, aumento de volume em mandíbula do mesmo lado da alteração facial, além de ausência do dente 47 e deslocamento dos dentes adjacentes. Em exame radiográfico panorâmico constatou-se lesão

radiolúcida, multilocular, associada aos dentes 47 e 48 impactados (figura 2). Foi solicitada tomografia computadorizada para planejamento terapêutico e avaliação dos limites da lesão onde foi possível constatar imagem hipodensa em região posterior de mandíbula associada ao dente 47 impactado (figura 3). Com hipóteses diagnósticas de Ameloblastoma e Queratocisto odontogênico, foi optado por realização de biópsia incisional antecedida por punção aspirativa para pesquisa de conteúdo, a qual foi positiva para líquido cístico.

Figura 2: Radiografia panorâmica inicial

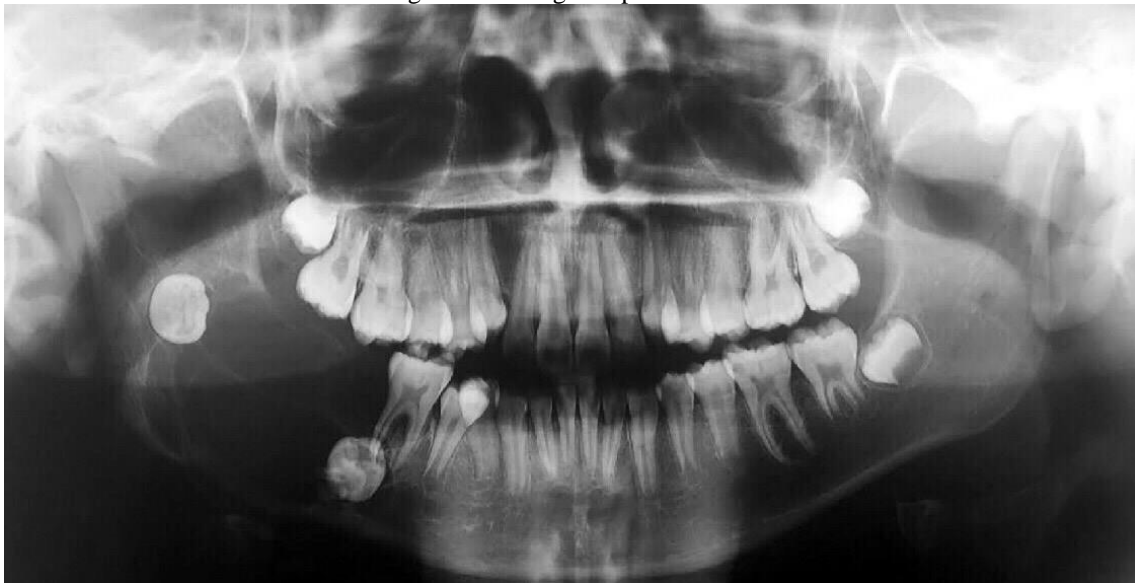
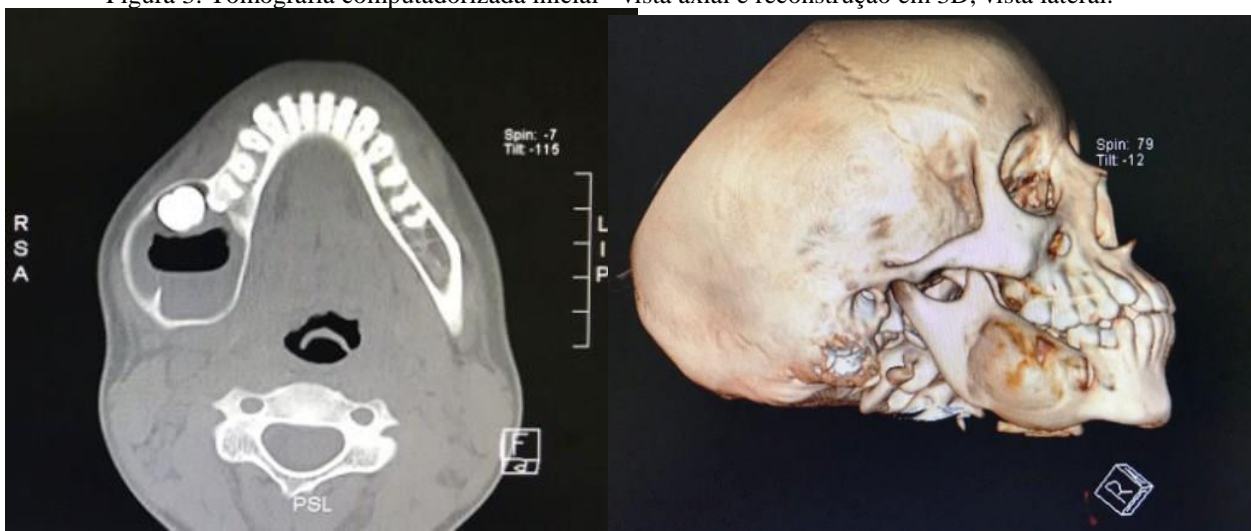
Figura 3: Tomografia computadorizada inicial - vista axial e reconstrução em 3D, vista lateral.



Após biópsia incisional a peça foi submetida a análise histopatológica onde foi possível constatar presença de camada de células epiteliais, dispostas em paliçada

semelhantes a ameloblastos sob tecido conjuntivo frouxo confirmando o diagnóstico de Ameloblastoma Unicístico do tipo histológico acantomatoso.

Por se tratar de uma criança de 12 anos, a conduta terapêutica escolhida foi a marsupialização e acompanhamento da paciente para regressão do tumor e posteriormente realizar sua remoção total e reabilitá-la. Foram solicitados exames pré-operatórios para submeter a paciente à anestesia geral. O procedimento cirúrgico planejado e executado foi a marsupialização com remoção parcial da mucosa e membrana da lesão para exposição da lesão na cavidade bucal (figura 4a e 4b). Após a descompressão foi realizada irrigação com soro para maior limpeza e em seguida foi preenchida com material cicatrizador (hidrogel com Alginato) e gaze (figura 5), com o objetivo de futuramente removê-lo buscando uma técnica mais conservadora. Sendo assim, foi suturada as bordas da ferida de forma que ficasse exposta e o curativo pudesse ser trocado regularmente no hospital no prazo estipulado pelo cirurgião (figura 6).

Figura 4a. Acesso intraoral da lesão. Figura 4b. Remoção da membrana da lesão para realização de marsupialização.

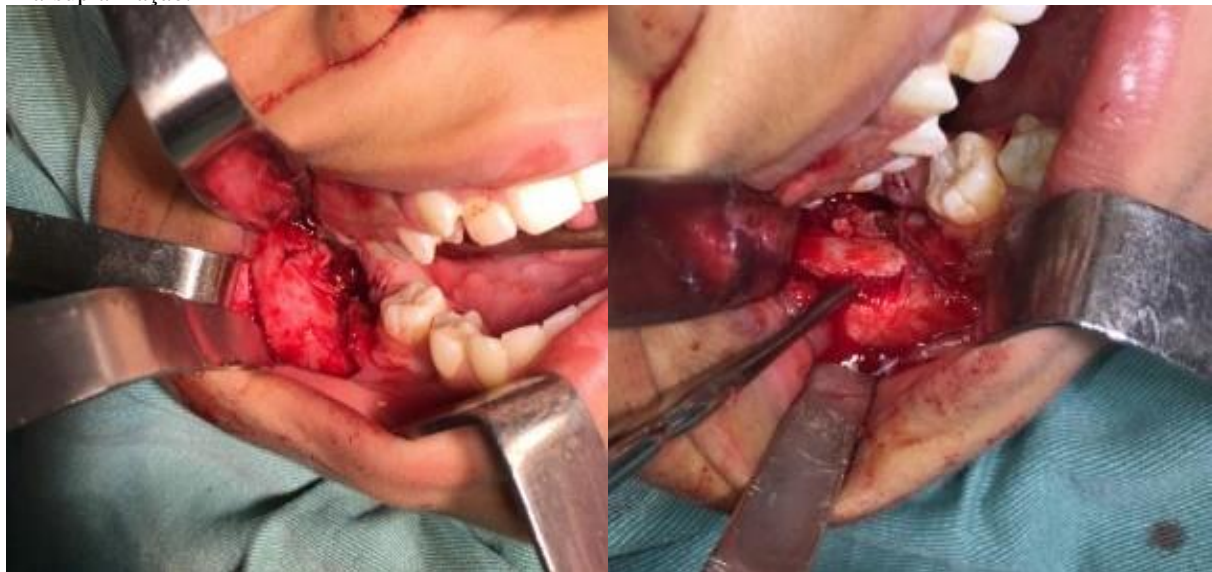
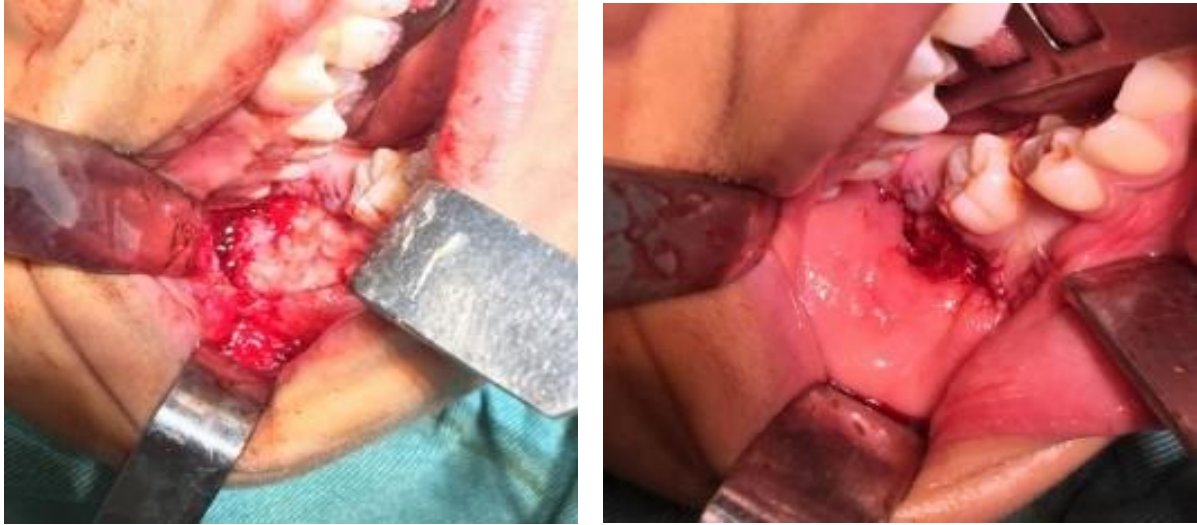
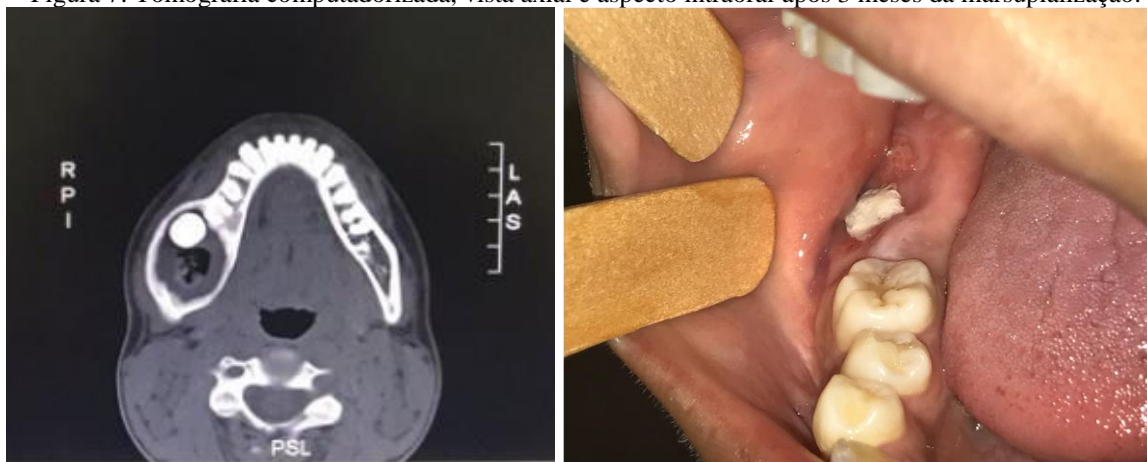

Figura 5. Preenchimento da loja cirúrgica com material cicatrizador.
Figura 6. Sutura e comunicação entre o interior da lesão e a cavidade bucal



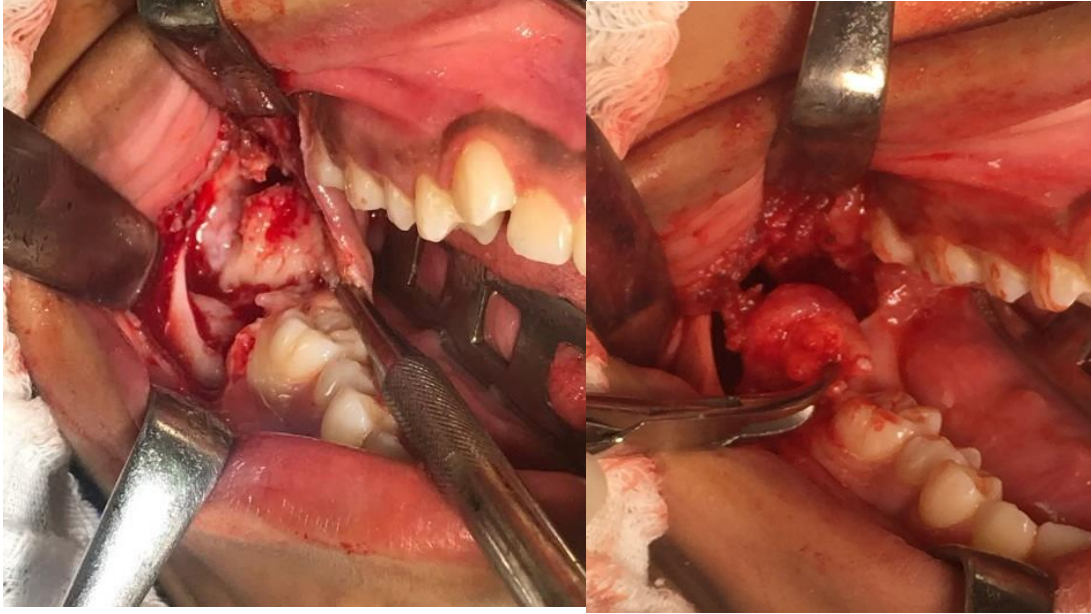
Após 9 meses da marsupialização constatou-se diminuição significativa da lesão, a base da mandíbula encontrava-se em condições de suportar a cirurgia de remoção do ameloblastoma da forma mais conservadora (figura 7).

Figura 7: Tomografia computadorizada, vista axial e aspecto intraoral após 3 meses da marsupialização.



A paciente foi submetida a exames pré operatórios e foi realizada a osteoplastia de mandíbula, lado direito, sob anestesia geral. Foi realizado remoção dos dentes 47 e 48 e do ameloblastoma por meio de debridamento ósseo com broca para regularizar as margens ósseas e deixar uma margem de segurança, em seguida, lavagem com soro fisiológico e três jatos de endo frost® em toda a cavidade óssea com objetivo de eliminar tecidos remanescentes do tumor aderidos ao tecido ósseo (Figura 8).

Figura 8. Descolamento e exposição do tumor seguido de remoção completa da lesão.



3 DISCUSSÃO

Apesar de não ser um consenso a atualização em ameloblastomas, vários autores afirmam que a marsupialização possui grandes benefícios, como regressão periódica da lesão, fazendo com que o osso se torne mais resistente, devido a neoformação deste, para posterior ressecção do ameloblastoma. Tecidos nobres também são preservados com o uso desta técnica^{6, 8, 9, 10}.

Durighetto Júnior *et al.* (2006)² também lançou mão da técnica de marsupialização em um paciente com ameloblastoma unicístico, assim como o caso relatado no presente trabalho. Essa técnica ajuda a paralisar o crescimento desta neoplasia e além disso, podendo também diminuir seu tamanho até que seja segura a enucleação.

Dolanmaz *et al.* (2011)¹¹ também fizeram uso desta técnica e constataram grande diminuição da lesão, realizaram remoção total da lesão com margem de segurança e mesmo após 30 meses de acompanhamento não observaram sinais de recidiva, o que nos mostra que é uma técnica segura, porém cada organismo reage de uma determinada maneira.

No caso do presente trabalho, também observamos diminuição significativa do ameloblastoma, bem como boa neoformação óssea, assegurando assim a enucleação total da lesão sem grandes perdas de dentes, estruturas anatômicas nobres e ocasionando o mínimo de deformidade à paciente.

Já para Paiva *et al.* (2010)¹² e Sham *et al.* (2009)¹, o tratamento ideal para o ameloblastoma sólidos seria a remoção total deste tumor de imediato com margem de

segurança e reconstrução óssea imediata, ou seja, um tratamento mais radical e, apenas em casos unicísticos a marsupialização poderá ser ponderada.

5 CONCLUSÃO

O uso da técnica da marsupialização para descompressão do ameloblastoma e posterior enucleação do mesmo, foi escolhida por se tratar de uma criança de 12 anos de idade. Se tivesse sido escolhida a técnica menos conservadora, essa criança, que está em fase de desenvolvimento psíquico e físico, teria perdido grande parte de sua mandíbula, ficando bem debilitada de forma emocional e motora.

REFERÊNCIAS

1. SHAM, E.; LEONG, J.; MAHER, R.; SCHENBERG, M.; LEUNG, M.; MANSOURT, A. K. Mandibular Ameloblastoma: Clinical Experience and Literature Review. *Anz. J. Surg.*, Melbourne, v. 79, n. 10, p. 739-744, Oct. 2009.
2. DURIGHETTO JUNIOR, A. F. et al. A abordagem e o tratamento de um ameloblastoma unicístico na mandíbula. *Revista Brasileira em Promoção da Saúde*, v. 19, n. 4, p. 247-252, 2006.
3. Moraes FB, Cardoso RMN, Rodrigues SV, Dutra MVF, Pereira UR, Borges TRSA. Ameloblastoma: uma análise clínica e terapêutica de seis casos. *Rev. Bras. Ort.* v. 9, n.3, p. 305–308, 2014.
4. VAYVADA, H.; MOLA, F.; MENDERES, A.; YILMAZ, M. Surgical Management of Ameloblastoma in the Mandible: Segmental Mandibulectomy and Immediate Reconstruction With Free Fibula or Deep Circumflex Iliac Artery Flap (Evaluation of the Long-Term Esthetic and Functional Results). *J. Oral Maxillofac. Surg.*, v. 64, p. 1532-1539, 2006.
5. FIGUEIREDO, N. R. et al. Unicystic Ameloblastoma Presenting as a Multilocular Radiolucency in the Anterior Mandible: A Case Report. *Journal of Dental Research, Dental Clinics, Dental Prospects*, v. 9, n. 3, p. 199-204, 2015.
6. ANAVI, Y. et al. Decompression of odontogenic cystic lesions: clinical long-term study of 73 cases. *Oral Surgery, Oral Medicine, Oral Pathology, Oral Radiology, Endodontics*, v. 112, n. 2, p. 164-169, 2011.
7. KUMAR, V. Conservative surgical approach to aggressive benign odontogenic neoplasm: a report of three cases. *Journal of the Korean Association of Oral and Maxillofacial Surgeons*, v. 41, p. 37-42, 2015.
8. TOMITA, Y. et al. Orthodontic occlusal reconstruction after conservative treatment of unicystic ameloblastoma in an adolescent patient: 10-year follow-up. *American Journal of Orthodontics and Dentofacial Orthopedics*, v. 144, p. 466-470, 2013.
9. PARK, H. et al. The effectiveness of decompression for patients with dentigerous cysts, keratocystic odontogenic tumors, and unicystic ameloblastoma. *Journal of the Korean Association of Oral and Maxillofacial Surgeons*, v. 40, p. 260-265, 2014.
10. Rezende ABM, Faber PA, Pino DS, Dias FJN. Tratamento cirúrgico de ameloblastoma multicístico da mandíbula. *Revista Científica da FHO*. v. 2, n. 1, p. 33–40, 2014.
11. DOLANMAZ, D. et al. Marsupialization of unicystic ameloblastoma: A conservative approach for aggressive odontogenic tumors. *Indian Journal of Dental Research*, v. 22, n. 5, p. 709-712, 2011.
12. Paiva LCA, Santos MESM, Silva DN, Heitz C, Filho MS. Potencial de recidivado ameloblastoma: relato de caso. *Rev. Cir.Traumatol. Buco-Maxilo-fac.*, v. 10, n. 1, p. 27–34, 2010.