

Relato de Caso: Cardiomiopatia de Takotsubo induzida por estresse

Case Report: Stress-Induced Takotsubo Cardiomyopathy

DOI:10.34119/bjhrv4n2-197

Recebimento dos originais: 04/02/2021

Aceitação para publicação: 01/03/2021

Camila Ramos

Fisioterapeuta atuante na Unidade de Terapia Intensiva e Provas de Função Pulmonar no Hospital Policlínica Pato Branco

Endereço: Rua Pedro Ramires de Mello, 361 – Centro, Pato Branco – PR, 85501-250

E-mail: camila.polifisio@gmail.com

Frederico Ruppel

Médico Cardiologista do Hospital Policlínica Pato Branco

Endereço: Rua Pedro Ramires de Mello, 361 – Centro, Pato Branco – PR, 85501-250

E-mail: clinicamedicasartori@gmail.com

Jorge Rafael Ruiz Rita

Médico Intensivista e Coordenador da Unidade de Terapia Intensiva do Hospital Policlínica Pato Branco

Endereço: Rua Pedro Ramires de Mello, 361 – Centro, Pato Branco – PR, 85501-250

E-mail: ritaclinicamedica@terra.com.br

Juliana Giroto de Oliveira

Acadêmica do 8º período do Curso de Graduação em Medicina da Faculdade Pato Branco

Endereço: Rua Jarbas Mendes, 87 – Santa Catarina, São Lourenço do Oeste – SC, 89990-000

E-mail: julianagirotto18@gmail.com

Lara Gandolfo

Acadêmica do 8º período do Curso de Graduação em Medicina da Faculdade Pato Branco

Endereço: Rua Ibiporã 340, Apto 401, Edifício Fornari – Centro, Pato Branco – PR, 85501-280

E-mail: gandolfo21@gmail.com

RESUMO

A discinesia ou acinesia da câmara cardíaca ventricular esquerda de característica aguda e transitória, acometendo principalmente mulheres pós-menopausadas e/ou submetidas a estresse físico ou emocional e é conhecida como Síndrome de Takotsubo. Relata-se aqui o caso de uma mulher de 48 anos que sofreu queda em um poço de 12 metros de profundidade e nos primeiros dias de hospitalização, em eletrocardiograma, observou-se inversão de onda T, o ecocardiograma mostrou contratilidade segmentar alterada de ventrículo esquerdo, além de elevação dos níveis de marcadores cardíacos. No nono dia de internação, a paciente recebeu alta devido a melhora de seu quadro geral e a

normalização da função cardíaca vista em ecocardiograma. A Síndrome do Balonamento Apical, como também é conhecida, mimetiza infarto agudo do miocárdio (IAM) e para descartar a presença de doenças coronarianas agudas, realizou-se cateterismo, que mostrou ausência de lesão obstrutiva coronariana.

Palavras-chaves: Cardiomiopatia dilatada, Takotsubo, Diagnóstico, Síndrome, Biomarcadores.

ABSTRACT

The dyskinesia or akinesia of the left ventricular cardiac chamber of acute and transient characteristic, affecting mainly postmenopausal women and/or submitted to physical or emotional stress and is known as Takotsubo Syndrome. We report here the case of a 48 year old woman who suffered a fall in a 12 meters deep well and in the first days of hospitalization, on electrocardiogram, T wave inversion was observed, echocardiogram showed altered segmental contractility of the left ventricle, besides elevation of the levels of cardiac markers. On the ninth day of hospitalization, the patient was discharged due to improvement in her general condition and normalization of cardiac function seen on echocardiogram. The Apical Ballooning Syndrome, as it is also known, mimics acute myocardial infarction (AMI) and to rule out the presence of acute coronary artery disease, catheterization was performed, which showed no coronary obstructive lesion.

Keywords: Dilated Cardiomyopathy, Takotsubo, Diagnosis, Syndrome, Biomarkers.

1 INTRODUÇÃO

O acometimento do ventrículo esquerdo induzido por estresse, conhecido como Cardiomiopatia de Takotsubo ou Síndrome do Balonamento Apical Transitório, caracteriza-se por simular um IAM, desta forma, sendo amplamente subdiagnosticada.¹
² Também chamada de síndrome do coração partido, a Takotsubo recebe este nome devido à semelhança entre a armadilha empregada na captura de octópodes e a forma que o ventrículo esquerdo assume na patologia.³

A doença se apresenta com irregularidade, redução ou ausência da cinesia de segmentos apical e possivelmente médio ou basal do ventrículo esquerdo, sendo que entre os sintomas relatados pelo paciente podem estar dor torácica retroesternal, dispneia, além de taquiarritmias. O paciente cursa com supradesnivelamento da onda ST e/ou inversão da onda T em derivações pré-cordiais ao eletrocardiograma, além de elevação dos níveis de marcadores cardíacos, como troponinas, creatinofosfoquinase (CKMB) e creatinase (CPK) ao hemograma. Ademais, a presença de feocromocitoma e miocardite excluem o diagnóstico da cardiomiopatia de Takotsubo.^{4,5,6}

Mulheres em período pós-menopausa, expostas a estresse físico ou emocional intenso e repentino, são o grupo de indivíduos mais comumente acometidos. Como

característica há o desenvolvimento de balonamento do ápice cardíaco, na região do ventrículo esquerdo, dessa forma prejudicando a função sistólica.^{2,7}

A hiperestimulação simpática e de receptores adrenérgicos miocárdicos parece ter relação com o desencadeamento da síndrome do balonamento apical transitório.^{8,9} Pode haver aumento da presença de cálcio nas células constituintes da musculatura do coração culminando para a desordem na contração ventricular.^{4,10}

O tratamento da síndrome é voltado para a sintomatologia e não há um padrão. Entre os medicamentos usados podem estar anticoagulantes, diuréticos, inotrópicos, além de β -bloqueadores e bloqueadores de canal de cálcio, estes últimos na tentativa de diminuir o gradiente pressórico na saída do ventrículo esquerdo.^{10,11}

2 RELATO DO CASO

Paciente do sexo feminino, 48 anos, com história prévia de trombose venosa profunda, sofreu queda de 12 metros de altura, em um poço na cidade de Coronel Vivida, tendo sido levada até a Unidade de Pronto Atendimento da cidade, às 21h26, sendo que no leito da unidade se encontrava ansiosa, pálida, dispneica, hipotensa, taquicárdica, lúcida e comunicativa. Sua frequência cardíaca era de 112 batimentos por minuto, sua frequência respiratória era de 28 respirações por minuto, a saturação de oxigênio era de 97% e sua temperatura de 35,7 graus Celsius.

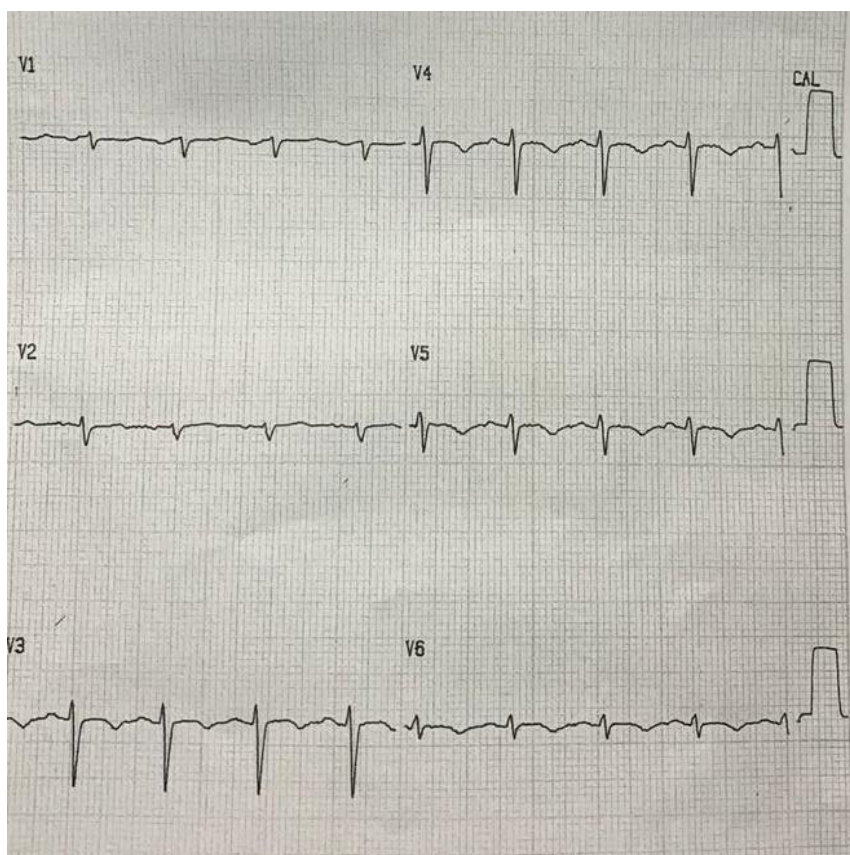
A paciente foi encaminhada a um Hospital do sudoeste do Paraná e admitida às 22h54 na Unidade de Terapia Intensiva (UTI), apresentando insuficiência respiratória franca, hipotensão, saturação de oxigênio de 82%, não exibindo sinais de fratura após realização de radiografia de rotina de trauma. Foi realizada intubação endotraqueal e sedação com as medicações Dormonid 50 ml/h e Fentanil 30 mcg/h, administrados por via endovenosa em acesso venoso central em subclávia direita devido a piora do quadro geral, sendo mantida desta forma até a estabilização do quadro respiratório. Para avaliação do estado geral, foi solicitada tomografia axial computadorizada de abdome, coluna vertebral e pulmões, sendo que não foram encontradas alterações em abdome e coluna vertebral, porém pôde-se observar a presença de infiltrados bilaterais nos pulmões.

No segundo dia de internação a paciente se encontrava sedada (grau 6 na escala de Ramsay), anictérica, afebril, acianótica, com ausculta pulmonar sem ruídos adventícios e ausculta cardíaca com presença de bulhas cardíacas hipofonéticas em 2 tempos. No terceiro dia a paciente já estava recebendo 15 ml/h de Dobutamina e 10 ml/h de heparina, ambas via bomba de infusão.

Com intenção de verificar a funcionalidade cardíaca, no segundo dia de internação realizou-se um ecocardiograma no aparelho modelo *Vivid e*, de marca *GE* e fabricado em março de 2015, no qual verificou-se contratilidade segmentar alterada de ventrículo esquerdo, com normocinesia de base e acinesia das demais paredes ventriculares, além de disfunção sistólica grave (fração de ejeção de 39%). A contratilidade e dimensão do ventrículo direito e átrios direito e esquerdo estavam preservados.

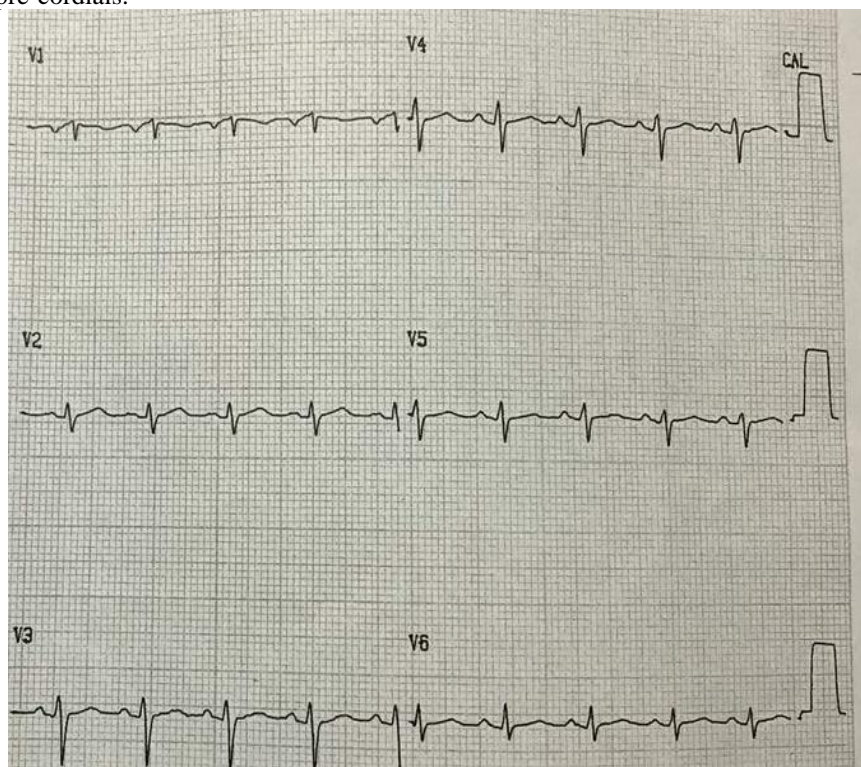
No eletrocardiograma realizado no segundo dia de internamento (Figura 1), houve presença de inversão da onda T observada em derivações pré-cordiais, sendo que ocorreu normalização do eletrocardiograma realizado no quarto dia de internamento (Figura 2).

Figura 1: Eletrocardiograma realizado no segundo dia de internação com inversão da onda T em derivações pré-cordiais.



Fonte: os autores

Figura 2: Eletrocardiograma realizado no quarto dia de internação com normalização da onda T em derivações pré-cordiais.



Fonte: os autores

No quarto dia de internação, a paciente se apresentava sob efeitos residuais da sedação suspensa no dia anterior e estava clínica e hemodinamicamente estável às custas de 15 ml/h de Dobutamina via bomba de infusão, recebendo sessões de fisioterapia motora e respiratória, sendo iniciado o processo de desmame da ventilação mecânica.

No sétimo dia de internação, às 09h50, a paciente foi extubada e em cateterismo realizado não foram encontradas lesões obstrutivas coronarianas, contudo, o ventrículo esquerdo mostrava hipocinesia e disfunção sistólica leve a moderada em ecocardiograma. Foram suspensas Dobutamina e heparina e, apesar disso, iniciou-se dupla antiagregação plaquetária, usando para isso 75 mg de Clopidogrel associado a 100 mg de AAS, ambos administrados por via oral.

A paciente recebeu alta da UTI no oitavo dia de internação, sendo mantida sob cuidados no hospital. No dia seguinte, realizou-se Ecodopplercardiograma que mostrou normalidade nas dimensões, espessura, contratilidade segmentar e atividade sistólica do ventrículo esquerdo, possibilitando assim a alta hospitalar.

Com relação aos testes de laboratório envolvendo marcadores cardíacos, observou-se que a Troponina I estava 6,51 mg/mL acima do valor normal no segundo dia de internação, o CPK estava 1175 U/L acima de seu valor limítrofe no segundo dia de

internação e 652 U/L acima no sétimo dia de internação, e os valores de CKMB no segundo dia estavam 47,8 ng/mL acima do valor máximo da normalidade, sendo que no sétimo dia o valor de CKMB já estava dentro dos limites adequados.

3 DISCUSSÃO

Tendo sido descrita no início da década de 90, a cardiomiopatia de Takotsubo mostra prevalência no sexo feminino a partir da sexta década de vida, podendo ainda ocorrer antes dos 50 anos entre 5 a 11% dos casos.⁶ No período pós-menopausa, a perda dos efeitos do estrogênio pode exacerbar as respostas neuronais centrais e das células cardíacas, possivelmente, reduzindo a geração de substâncias cardioprotetoras. A associação com eventos estressores é uma característica importante na síndrome, podendo ser de caráter físico ou emocional.^{3,7,8}

O estresse repentino excita a região hipotalâmica do sistema límbico e, por meio dos neurônios pré e pós-sinápticos simpáticos, estimula a adrenal a liberar catecolaminas. Essas substâncias alcançam os adrenoceptores miocárdicos. Há aumento da resistência da vasculatura e, assim, da pós-carga cardíaca.^{4,7}

Devido à liberação de enzimas cardíacas, apresentação de alterações no eletrocardiograma e manifestação de dor torácica no paciente acometido, a Takotsubo mimetiza um IAM, tendo como sintoma, além da dor em região do tórax, a dispneia.^{3,7}

Ao ser realizado um eletrocardiograma, o acometido pode de início apresentar uma elevação do segmento ST, comumente evoluindo com inversão da onda T, que perdura um tempo maior em relação aos desníveis de ST.^{3,6}

Os biomarcadores cardíacos também são possíveis indicadores da cardiomiopatia dilatada, sendo que os níveis de Troponina podem ter um pico inicial e reduzir gradualmente. Elevações de CPK e CKMB também são comumente observadas.^{4,5}

As irregularidades da movimentação das paredes cardíacas e a situação da via de saída do ventrículo esquerdo podem ser melhor observadas no ecocardiograma, o qual permite observar a evolução da contração ventricular na Takotsubo, sendo as regiões mais acometidas os segmentos apical e médio ventricular esquerdo, não se excluindo a possibilidade de ocorrência em porções basais desta câmara cardíaca.^{4,6,7}

Não há tratamento específico para a cardiomiopatia, já que a mobilidade ventricular na maioria dos casos se normaliza em poucas semanas, logo o foco é a sintomatologia apresentada.¹⁰

4 CONCLUSÃO

Por se assemelhar à Síndrome Coronariana Aguda, devido aos sintomas mais comuns como dor torácica retroesternal em aperto, possível dispneia, além de achados característicos em eletrocardiograma e elevação de marcadores bioquímicos cardíacos, a cardiomiopatia induzida por estresse é um diagnóstico diferencial. A situação reversível de disfunção sistólica devido ao acometimento, principalmente do ventrículo esquerdo, predominando pós-estresse e em mulheres pós-menopausadas, merece devida atenção, pois seu diagnóstico possibilita voltar o tratamento para um suporte no período em que a porção muscular cardíaca acometida está se recuperando. Faz-se necessário mais estudos sobre a patologia, possibilitando aprimoramento do tratamento, além de compreensão maior da fisiopatologia envolvida na doença. É essencial a divulgação de dados com números de pacientes acometidos para que se possa ter a magnitude da Takotsubo, além de definir com clareza padrões de acometimento.

REFERÊNCIAS

1. SHARKEY, Scott W.; MARON, Barry J.; KLONER, Robert A. The Case for Takotsubo Cardiomyopathy (Syndrome) as a Variant of Acute Myocardial Infarction. **Circulation**, v. 138, n. 9, p. 855-857, 2018.
2. DAHM, Johannes B.; VAN BUUREN, Frank. Acute Coronary Syndrome versus Takotsubo Cardiomyopathy: A Diagnostic Dilemma| Journal of Cardiology and Vascular Medicin. **Journal of Cardiology and Vascular Medicine**, v. 1, n. 1, p. 1, 2017.
3. SILVA, Victor L. L. G. *et al.* Broken Heart Syndrome (Síndrome de Takotsubo, Cardiomiopatia do estresse): Relato de Caso. **Arquivos Médicos dos Hospitais e da Faculdade de Ciências Médicas da Santa Casa de São Paulo**, v. 53, n. 3, p. 125-129, 2018.
4. SOUSA, Vera C. P. de *et al.* Postpartum Takotsubo cardiomyopathy: case report. **Revista Brasileira de Ginecologia e Obstetrícia**, v. 37, n. 11, p. 526-532, 2015.
5. PIRLET, Charles *et al.* Ratio of high-sensitivity troponin to creatine kinase-MB in: Takotsubo Syndrome. **International journal of cardiology**, v. 243, p. 300-305, 2017.
6. SCANTLEBURY, Dawn C.; PRASAD, Abhiram. Diagnosis of Takotsubo cardiomyopathy. **Circulation Journal**, v. 78, n. 9, p. 2129-2139, 2014.
7. DE BACKER, Ole *et al.* Prevalence, associated factors and management implications of left ventricular outflow tract obstruction in takotsubo cardiomyopathy: a two-year, two-center experience. **BMC cardiovascular disorders**, v. 14, n. 1, p. 147, 2014.
8. YOSHIKAWA, Tsutomu. Takotsubo cardiomyopathy, a new concept of cardiomyopathy: clinical features and pathophysiology. **International Journal of Cardiology**, v. 182, p. 297-303, 2015.
9. MADIAS, John E. A proposal for a noninvasive monitoring of sympathetic nerve activity in patients with takotsubo syndrome. **Medical hypotheses**, v. 109, p. 97-101, 2017.
10. KOMAMURA, Kazuo *et al.* Takotsubo cardiomyopathy: pathophysiology, diagnosis and treatment. **World journal of cardiology**, v. 6, n. 7, p. 602, 2014.
11. DE CARVALHO, Adelino M. *et al.* Cardiomiopatia de takotsubo em homem jovem-Relato de Caso. **Brazilian Journal of Health Review**, v. 3, n. 5, p. 12915-12923, 2020.